

Particularités de la tuberculose extra pulmonaire chez le sujet âgé

F. Trabelsi, F. Smaoui, F. Gassara, O.Zayani, K. Rekik, A. Chakroun, C. Marrakchi, M. Koubaa, M. Ben Jemaa

Service des maladies infectieuses, CHU Hédi Chaker Sfax, Tunisie

Introduction :

La tuberculose a le potentiel pathogénique d'infecter tous les systèmes et les organes du corps humain. L'atteinte **extra pulmonaire** est fréquente avec un **polymorphisme** diagnostique et évolutif. La baisse des défenses immunitaires et certaines comorbidités fragilisent le sujet âgé et le prédisposent à la tuberculose.

Méthodes:

Etude rétrospective incluant 39 sujets âgés hospitalisés pour **tuberculose extra-pulmonaire** dans le service des maladies infectieuses de l'Hôpital Hedi Chaker-Sfax entre 2013 et 2022.

Résultats:

Au total, **39 épisodes** étaient colligés

1. Epidémiologie:

- ❖ **Sexe:** 29 femmes et 12 hommes.
- ❖ **Age médian:** 75 ans.
- ❖ **Origine rurale :** 29 cas (74,3%).
- ❖ **Niveau socio-économique :** Défavorable 29 cas (74,3%).

2. Facteurs d'environnement et comorbidités: (Tableau I)

Tableau I: Principaux antécédents médicaux

Diabète	6 cas
Tuberculose pulmonaire antérieure	4 cas
Antécédents familiaux de tuberculose	3 cas

3. Localisations: Unilocale (92,3%).

- ❖ **Principales localisations:** (Figure 1)

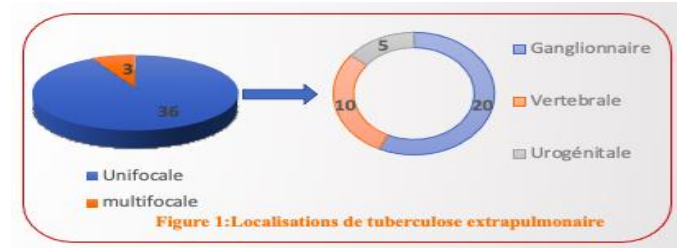


Figure 1:Localisations de tuberculose extrapulmonaire

4. Particularités cliniques:

Signes d'imprégnation tuberculinique: 27 cas (69,2%).

- ❖ **L'intradermo-réaction à la tuberculine (IDR):** Positive dans 12 cas (30,7%).

5. Moyens de diagnostic: (Figure 2)

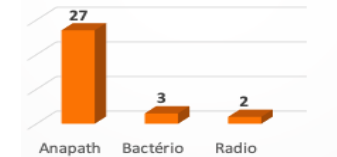


Figure 2: Moyens de diagnostic d'une tuberculose extrapulmonaire

6. Traitement:

- ❖ **Durée médiane de traitement anti tuberculeux:** 11 mois.

7. Evolution: Favorable (82%).

Conclusion:

La tuberculose est une **maladie d'actualité**. La confirmation du diagnostic est souvent **histologique** et rarement bactériologique puisque ces atteintes sont souvent paucibacillaires. Le pronostic est souvent **favorable** en cas de diagnostic **précoce**.